

---

## CASOS CLINICOS: *Microsporium praecox* Y *Acremonium strictum* NUEVOS AGENTES DE MICOSIS CUTANEAS OPORTUNISTAS EN LA ZONA CENTRAL DE CHILE

---

(Clinical reports: *Microsporium praecox* and *Acremonium strictum*  
new agents of opportunistic cutaneous mycoses in the central zone of Chile)

Eduardo Piontelli L. & Valia Vivar M.

Universidad de Valparaíso, Escuela de Medicina,  
Cátedra de Micología, Casilla 92 V, Valparaíso Chile  
Email<eduardo.piontelli@uv.cl

**Palabras clave:** *Microsporium praecox*, *Acremonium strictum*, onicomycosis, Chile

**Key word:** *Microsporium praecox*, *Acremonium strictum*, onicomycosis, Chile

### RESUMEN

Se presentan 2 casos clínicos de agentes de micosis cutáneas no descritos en el país. El primer caso corresponde a un paciente femenino de 18 años de edad, sin antecedentes mórbidos de importancia, ni viajes al exterior, que presenta una lesión pruriginosa en cara externa del brazo izquierdo de apariencia erito-pápulo-descamativa de 2 semanas de evolución. Al examen directo, presentó micelios hialinos y en los cultivos micológicos un abundante desarrollo de *Microsporium praecox*. La lesión remitió completamente al tratamiento con Terbinafina tópica 2 veces al día por 21 días. Se comenta la rara presencia en Chile de *M.praecox*, especie presente en equinos y su hábitat, pero de dispersión restringida a Francia y Bélgica principalmente. Se discute el posible origen de este agente y las interrogantes en cuanto a su presencia en el país.

El segundo caso corresponde a un paciente femenino de 24 años de edad, sin antecedentes mórbidos de importancia, que presenta alteraciones de la uña del primerortejo derecho durante 2 años, caracterizadas por: engrosamiento subungueal, destrucción distal y cambios de coloración. Consulta con un dermatólogo, quien por su aspecto clínico típico, diagnostica onicomycosis e indica Terbinafina 250 mg diarios por 2 meses, sin embargo, el cuadro clínico se hace refractario en el tiempo frente a diversos antimicóticos usados. Debido a

la escasa respuesta a los tratamientos indicados, la paciente autosuspendió la terapia sin asistir a controles. Cuando nuevamente un dermatólogo indicó examen directo y cultivos de la lesión, se efectuó un raspado de la uña afectada que al examen directo presentó abundante micelio hialino, fino, septado, sin arthroconidios con presencia de grupos de pequeños conidios elípticos, angostos, lisos, sin células conidiógenas visibles. Al cultivo en agar Sabouraud y Lactrimel a 27 y 37°C por 10 días, hubo abundante crecimiento de colonias rosadas de aspecto mucoso, con abundantes filídes delgadas y microconidios elípticos en falsas cabezas, característicos del género *Acremonium*. En 2 nuevas repeticiones de la muestra se obtuvo los mismos resultados. Los estudios en medios especiales permitieron identificar la cepa como *Acremonium strictum*. La paciente respondió al tratamiento sistémico con Terbinafina (250mg/día) por 16 semanas, asociado a tratamiento tópico con Amorolfina 3 veces por semana.

### ABSTRACT

Two clinical cases of agents of cutaneous mycoses not described in the country are reported in this paper. The first case deals with an 18-aged female patient, free from any significant morbid history, who has never traveled abroad, which bears a erytho-papule-descamative pruriginous lesion on the outside of her left arm and 2-week evolution. A direct exam revealed the presence of hyaline mycelia while an abundant development of *Microsporium praecox* was detected in the mycological cultures. The lesion had a favorable reaction to the

---

Recibido el 14 de Agosto 2007

Aceptado el 23 de Octubre 2007

treatment with topic Terbinafine twice a day for 21 days. The rare occurrence of *M.praecox* in Chile, a species commonly found in horses and their habitat yet with a restricted distribution mainly in France and Belgium and the possible origin of this agent in the country is commented.

The second case is focused on a 24-age female patient, free from any significant morbid history, who exhibits variations in her first right toe since two years and which are characterized by the following: subungueal thickening, distal destruction and change in colour. She consults a dermatologist, who after considering a typical clinical aspect, determined an onimycosis and recommends 250mg Terbinafine for two months; however the clinical pattern becomes refractory in time due to the use of several antimycotic. Since there was a poor response to the recommended treatment, the patient herself decided to suspend the therapy and failed to attend the corresponding control. Later when another dermatologist demanded direct exam and cultures from the lesion, the affected nail was scraped revealing the presence of fine, septate hyaline mycelia without arthroconidia, together with groups of small elliptic, narrow and flat conidia, without visible conidiogenous cells. After culture in Sabouraud and Lactrimel agar at 27 and 37°C for 10 days, an abundant growth of pink mucoid colonies, bearing a lot of thin phialides and elliptical microconidia on false heads typical of the genus *Acremonium* was detected. Upon carrying out two repetitions of the sample, the same results were achieved. Studies on special media allowed the identification of the strain as *Acremonium strictum*. The patient had a good response to the systemic treatment with Terbinafine (250mg/daily) for 16 weeks, added to the topic treatment with Amorolfine three times a week.

## INTRODUCCION

Las infecciones superficiales o invasivas por hongos oportunistas han aumentado considerablemente en las últimas 3 décadas, causado una alta morbi-mortalidad especialmente en la población de alto riesgo de infecciones graves frente a alteraciones del sistema inmune (Smith 1989; López-Martínez *et al.*, 1999. Hernandez-Hernandez *et al.*, 2003; Singh, 2005). Con menor frecuencia se han detectado también en pacientes sin un compromiso inmune, especialmente en las onicomycosis, alergias y abscesos cerebrales (Borelli, 1995; López-Jodra & Torres-Rodríguez, 1999; Piracini & Tosti 2004; Revankar, 2007). Al mismo tiempo, la diversidad de agentes oportunistas hialinos y dematiáceos levaduri-formes y filamentosos continúa en ascenso con los años, (De Hoog *et al.*, 2001; Revankar,

2007), todos ellos responsables de una amplia variedad de síndromes infecciosos que obligan al micólogo clínico a conocer no sólo sus nuevos aspectos etiológicos y epidemiológicos de utilidad para un tratamiento específico, sino su incidencia y distribución geográfica en cada región o país.

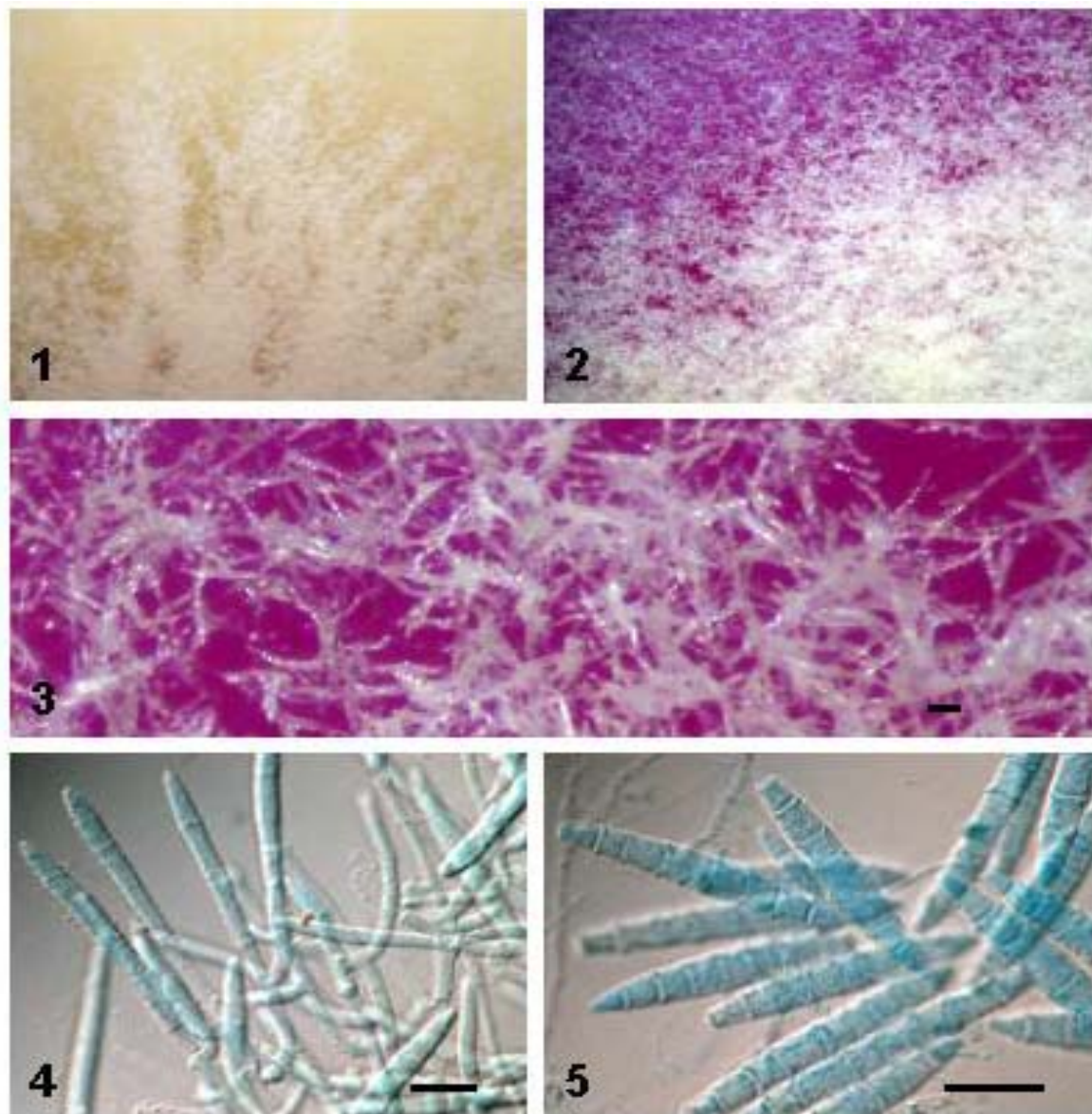
En relación a los roles de algunos hongos filamentosos queratinofílicos en las infecciones humanas superficiales ya sea pertenecientes a los dermatofitos o a una gran variedad de otros grupos taxonómicos no relacionados, la literatura clínica es abundante en destacar un buen número de agentes, tales como algunos representantes de los géneros *Microsporium*, *Trichophyton*, *Scopulariopsis*, *Fusarium*, *Aspergillus*, *Alternaria*, *Paecilomyces* y *Acremonium*, entre otros. Estos, se encuentran normalmente dispersos en la naturaleza, en los ambientes del suelo, asociados a restos vegetales o como residentes frecuentes de la micota de la piel de muchos mamíferos y aves (Smith, *et al.*, 1969; Zaror & Moreno, 1980; Zaror *et al.*, 1982; Piontelli & Toro, 1988; Williams, 1993; Grupta & Elewski, 1996; López-Jodra & Torres-Rodríguez, 1999; García-Martos, 2000; Hubalek, 2000; Piracini & Tosti, 2004).

El género *Microsporium* es un taxon donde la mayoría de sus representantes se asocian al pelaje de los animales y al suelo (zoofílicos/ geofílicos) y unas pocas especies pasan del animal al hombre (zooantropofílicos). *M.praecox* Rivalier ex Padhye, Ajello & McGinnis, es una especie poco común que vive en el suelo y sobre el pelaje de los animales, en especial el caballo y sus ambientes circundantes. La literatura internacional parece limitar su distribución a algunos países de Europa (en especial Francia y Bélgica), (Aertgeerts & De Vroey, 1981; De Vroey *et al.*, 1983 a, b; Phelippot *et al.*, 1988; Degeilh *et al.*, 1994), raramente en USA (Weitzman & McMillen, 1980, Padhye *et al.*, 1989) y no se ha registrado aparentemente su presencia en Sudamérica.

El género *Acremonium*, es un taxon de distribución mundial, saprofítico, común en el suelo, hojas, heno y en ambientes internos. La similitud entre sus numerosas especies, dificulta su identificación, situación que se observa frecuentemente en la literatura micológica médica, al describirse con frecuencia sólo a nivel genérico, en especial en sus roles oportunistas en casos de micosis superficiales como las onicomycosis (sin olvidar su rol en varias micosis invasivas) y por ende sin conocer la incidencia de algunas de sus especies en estos cuadros clínicos, salvo en pocas excepciones (Tosti *et al.*, 2000; Piracini & Tosti, 2004).

## CASO CLINICO 1

Paciente femenino de 18 años de edad, sin antecedentes mórbidos de importancia que presenta una



**Figura 1.-*Microsporium praecox*** 1. Colonia en medio Sabouraud, mostrando un crecimiento con bordes estrellados 2. Colonia en medio BCPCG sin borde claro 3. Colonia en medio BCPCG a gran aumento mostrando los grupos de macroconidios. 4. Patrón de ramificación de los macroconidios 5 Conjunto de macroconidios maduros. Barras =20  $\mu$ m

lesión en cara externa del brazo izquierdo de 3 cm de diámetro de 2 semanas de evolución, caracterizada por un borde eritematoso circular prominente, poco vesiculoso, con centro descamativo, pálido y pruriginoso. Consultó con dermatólogo particular, quien indicó toma de muestra de la lesión para directo y cultivo micológico, además de iniciar tratamiento con Terbinafina tópica 2 veces al día por aproximadamente 21 días, con lo cual la lesión remitió completamente.

**Estudio micológico.** Los raspados de piel de la zona afectada se depositaron en una placa de Petri estéril y se

examinaron en una preparación a fresco con KOH al 20 %, encontrándose abundante micelio hialino, septado fino, sin la presencia de arthroconidios. El remanente del raspado se sembró en 4 tubos de Agar Sabourad glucosado al 20 % con Cloranfenicol (0,1mg/mL) por 10-12 días a 27°C, observándose colonias de crecimiento rápido, muy semejante a *M.gypseum* por su textura aterciopelada a granulosa, poco levantadas y de color crema amarillento claro. En una nueva resiembra en Agar Sabouraud glucosado en 3 placas de Petri para obtener colonias solitarias, se observó un crecimiento rápido, de aspecto

finamente pulverulento a granuloso no solevantadas, de color crema amarillento pálido, presentando un aspecto radiado (Fig 1,1) y con reverso amarillo anaranjado. El diámetro de las colonias osciló entre 45-52 mm a los 12 días a 27°C. En cultivo en BCPCG no presentó halo blanco (Fig 1,2) y su reverso fue de color anaranjado a rojizo. No perforó el pelo *in vitro* a los 21 días y la prueba de ureasa fue positiva a los 3-4 días

**Micromorfología:** Macroconidios sobre conidiosforos ramificados en el ápice, abundantes, alargados, dispuestos en grupos desordenados (Fig 1,3), de paredes delgadas y finamente rugosas, de aspecto lanceolado, que terminan en un ápice angosto y en los más jóvenes puede apreciarse a veces un apéndice fino apical, con 5-9 septos, 39-77 x 8-10µm (Fig. 1,4-1,5). Microconidios ausentes.

La cepa se mantiene en nuestro laboratorio bajo el N° RI 182.

## COMENTARIO

La historia de *M. praecox*, se inicia en la mitad del siglo 20 con la descripción de un nuevo taxa por Rivalier (1954), bajo la nominación de *Sabouraudies praecox*, nombre invalidado por no tener descripción latina (Artículo 36, IBCN), posteriormente el mismo Rivalier (1978) corrige la situación publicándolo con el nuevo nombre de *M. praecox*, denominación también invalidada (Artículo 37) (ver Padhye *et al.*, 1989). Desde su descubrimiento en Francia, hasta el año 1989, solo se habían reportado en la literatura mundial 17 casos de infecciones superficiales (16 *tinea corporis* y una *tinea capitis*) la mayoría en Bélgica y Francia y 2 casos en USA (Padhye *et al.*, (1989). Posteriormente Degeilh *et al.* (1994), describe 3 nuevos casos revisando la literatura de los años posteriores a 1989 y aumenta el número a 26 incluyendo algunos casos no publicados (todos en diversas ciudades de Francia). Esta situación de distribución restringida a algunas localizaciones geográficas del hemisferio norte, mayoritariamente en un área de Europa, hace pensar en ciertas condiciones locales específicas de adaptación a un ambiente particular, a pesar que, su estrecha y conocida relación con los equinos y su ambiente relacionado, induce más bien a pensar en una vasta dispersión por la gran utilidad que ha prestado al hombre este animal a lo largo de la historia de todos los países.

*M. praecox* es un dermatofito no estrictamente geofílico, sino que comparte principalmente 2 biotopos: zoofílico/geofílico (Gräser *et al.*, 2000), en el primero coloniza saprofiticamente el pelaje de los equinos (portadores sanos) sin invadir su piel (DeVroey *et al.*, 1983a) y la equitación parece ser uno de los elementos principales de transmisión al hombre en un 60% o más de los casos clínicos detectados (Badillet, *et al.*, 1978, 1980;

Weitzman & Mc Millen, 1980; De Vroey *et al.*, 1983 a b; Avram *et al.*, 1988; Badillet, 1993; Degeilh *et al.*, 1994; Content-Audonneau & Kaise, 2005).

La literatura no registra aparentemente aislamientos de este agente en Sudamérica, a pesar que el caballo fue introducido a este continente desde Europa en el siglo 15, *M. praecox* no parece haberse asentado o fue desplazado por competencia por otras especies queratinoflicas más adaptadas. Este caso chileno, nos deja muchas interrogantes en cuanto a su presencia en una infección cutánea. La primera hipótesis sería el pensar en una adquisición desde un portador equino, o desde el suelo o corrales donde habitan estos animales; si esto fuere cierto, el agente estaría presente en estos o en su hábitat en alguna localización geográfica aún no detectada. Como segunda hipótesis podría atribuirse a un contagio interhumano con un portador sintomático o asintomático chileno o extranjero relacionado con los equinos, sin embargo, debe agregarse, que la paciente no ha viajado a Francia. El primer punto parece ser el más razonable aunque la paciente no recordó contacto con equinos ni con sus utensilios y hábitat (sillas de montar, correas, caballerizas etc.) y más bien relacionó su infección en el brazo con su gato, portador de una lesión extraña en la piel. Sin embargo, en una comunicación posterior, hace referencia a un tío que vive en un área campestre donde su gran pasión son los caballos, pero afirmando enfáticamente que ella no gusta de la equitación y no frecuenta el lugar.

Esta interesante información merece posteriores estudios, pero no descarta una posible adquisición anterior indirecta del agente en el ambiente, o quizás mediante uno de sus padres como portadores asintomáticos y que seguramente han visitado muchas veces a su pariente entusiasta de los equinos.

*M. praecox*, es un patógeno que ha producido más lesiones en mujeres jóvenes que en hombres (85%) con promedios de edades inferiores o iguales a los 30 años (Degeilh *et al.*, 1994), cifras que coinciden ampliamente con nuestro caso en estos 2 puntos. Donde no hay coincidencia, es en el tipo de lesión como se describe en varios casos de la literatura, relacionándola a una dermatitis atópica o de contacto que se asocia al uso de corticoides en su tratamiento inicial, lo que aumenta la extensión de las lesiones (Degeilh *et al.*, 1994). En nuestro caso, como se describe en la historia clínica, se trató de una lesión clásica de tipo centrífugo, con un típico anillo enrojecido, vesiculoso y descamativo y sin el empleo anterior de corticoides en su tratamiento.

La casuística posterior al año 1994 en la zona endémica, presenta un vacío en el tiempo y después de 11 años nuevamente se confirma en Francia un nuevo caso de *M. praecox*, presentándose como una dermatitis atópica asociada al uso de corticosteroides en un joven de 17

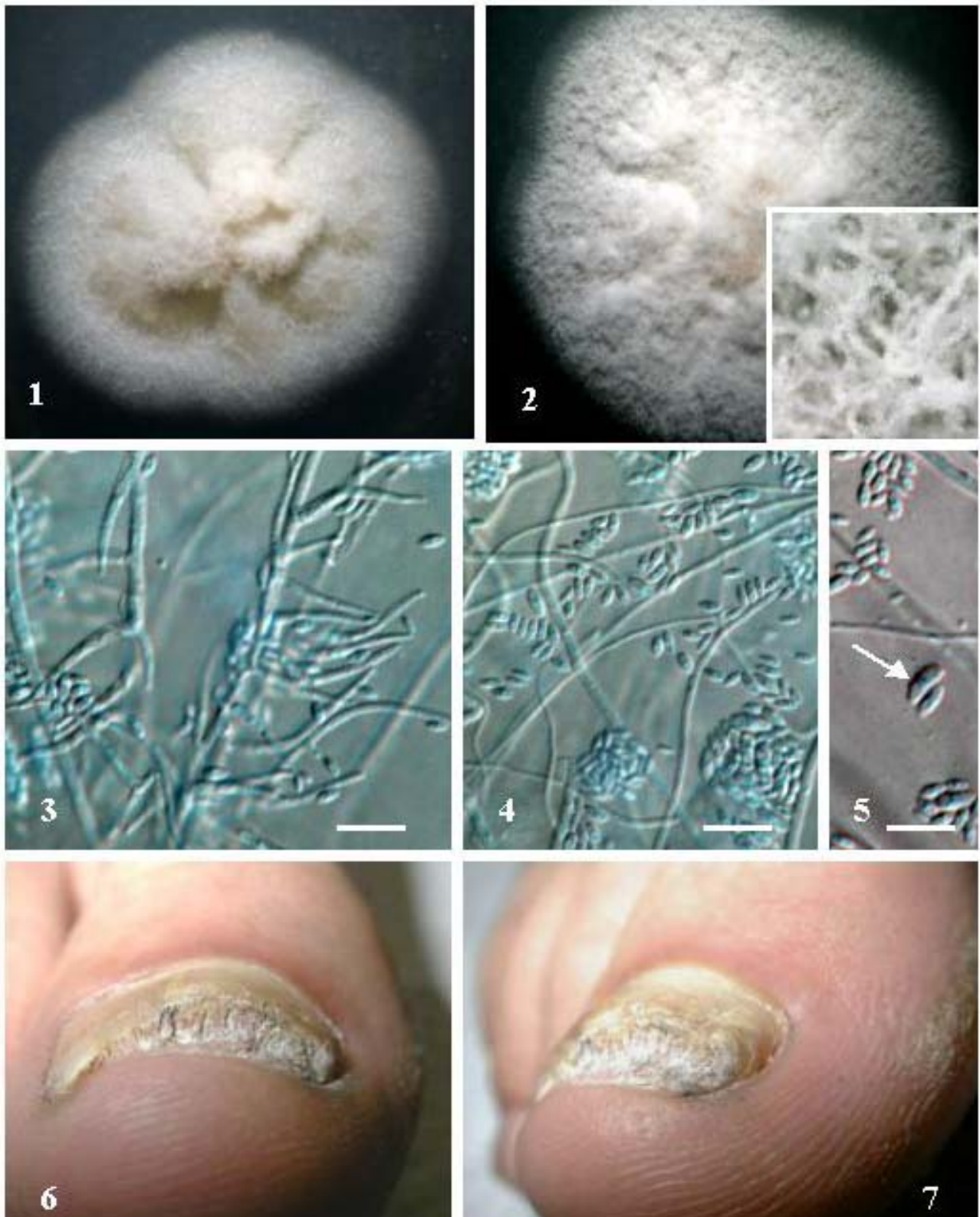


Figura 2.- 2,1. Colonia de *A.strictum* en agar malta, 2,2. Colonia en agar papa dextrosa mostrando en el recuadro los fascículos de hifas a mayor aumento, 2,3- 2,4. Conidióforos y conidios, 2,5. Diferencias en el tamaño de algunos conidios, 2,6-2,7. Aspecto de la lesión en la uña

años que practicaba equitación (Contet-Audonneau & Kaise, 2005).

La presencia en Chile de *M.praecox* tiene muchas aristas especulativas en cuanto al origen de este agente, sin embargo, debe destacarse su aislamiento como un primer caso chileno en zona no endémica.

## CASO CLINICO 2.

Paciente femenino de 24 años de edad, residente en Valparaíso, de profesión asistente comercial, sin antecedentes mórbidos de importancia, que desde marzo 2005 presenta alteraciones de la uña del primer orjeo derecho caracterizadas por: engrosamiento subungueal, destrucción distal y cambios de coloración. Por este motivo consulta con un dermatólogo, quien por el aspecto clínico típico, diagnostica onicomycosis e indica Terbinafina 250 mg diarios por 2 meses, remitiendo parcialmente el cuadro clínico. Sin embargo, en enero del 2006, consulta nuevamente por exacerbación de las lesiones de la uña afectada, indicándose Fluconazol 150 mg semanales por 8 semanas sin lograr mejoría clínica, por lo que en junio se cambia tratamiento a Itraconazol 100 mg día por 2 meses y luego Fluconazol 150 mg semanales por 1 mes. Posteriormente y debido a la nula respuesta a la terapia, suspende todo tratamiento y controles. En Julio del 2007 es derivada a nuestra unidad, para estudio etiológico de su onicomycosis (distrofia) con examen directo y cultivos.

Es necesario destacar que debido a la escasa respuesta a los tratamientos indicados, la paciente concurrió a varios dermatólogos y autosuspendió la terapia sin asistir a controles.

**Estudio micológico.** Se efectuó un raspado de la uña afectada y un examen directo con KOH al 20 %, encontrándose abundante micelio hialino, fino, septado, sin arthroconidios y presencia de pequeños grupos de conidios pequeños, elípticos, angostos, lisos, sin presencia aparente de células conidiógenas. Al cultivo en agar Sabraud y Lactimel a 27 y 37°C por 10 días, hubo abundante crecimiento de colonias rosadas de aspecto mucoso, sin la presencia de otro hongo filamentoso o levaduriforme. La visualización microscópica con lactofenol con azul de algodón evidenció filídes abundantes y microconidios mucoides, elípticos en falsas cabezas, característicos del género *Acremonium*. Debido a este resultado, la paciente fue citada nuevamente para una nueva muestra, obteniéndose los mismos resultados al examen directo y cultivos, por lo que se realizó una última muestra que corroboró los anteriores resultados. Una vez establecido *Acremonium* como único agente etiológico, se realizó su determinación a nivel de especie en agar malta (MA) y agar papa dextrosa (PDA) a 25 y 37°C durante 7 días.

**Cultivos;** Colonias en MA a 25°C durante 7 días, 22 mm de diámetro (Fig 2,1) y 30 mm en PDA (Fig. 2,2 y recuadro) mientras a 37°C, 14 mm en MA y 20 mm en PDA. La descripción macro y microscópica de las colonias se efectuó según las monografías correspondientes del género sólo en MA (Gams, 1971; Domsch *et al.*, 1993), presentando microscópicamente un aspecto mucoso en los bordes y flocoso en el centro, de anverso de color rosado a levemente anaranjado con idéntico reverso. En la micromorfología, se observaron abundantes conidióforos filídicos, derechos, finos, que se adelgazan hacia el ápice, 15-30 µm de largo x 2,5 µm de ancho en la base (Fig 2,3-2,4), a veces cromofílicos en la base, poco ramificados, que nacen desde fascículos de hifas aéreas (recuadro Fig. 2,2). Conidios en falsas cabezas, mucoides, cilíndricos a elipsoidales, usualmente derechos 3,4- 6,2 x 1,50-2,3 µm, hialinos, de paredes lisas. Clamidosporas ausentes. Determinándose como *Acremonium strictum* W. Gams.

## COMENTARIO

Las especies causantes de onicomycosis no dermatofíticas, se han presentado raramente en nuestro país y la literatura nacional registra principalmente como los géneros más frecuentes a *Scopulariopsis*, *Aspergillus* y *Fusarium* (Zaror & Moreno, 1980, Zaror *et al.*, 1982; Díaz *et al.*, 1987; Piontelli & Toro, 1988). Otros son causados por hongos; muy poco comunes en el ambiente como es un caso nacional de una onicomycosis por *Polypaecilum insolitum* (Piontelli & Toro, 1989). Sin embargo, la literatura internacional presenta una diversificada y frecuente información epidemiológica en diversos continentes, con porcentajes variables aún en distintas áreas de un mismo país y con cifras que van desde un 2% hasta más de un 15%, especialmente en las zonas geográficas más cálidas (Williams, 1993; García-Matos *et al.*, 2000; Pontes *et al.*, 2002; Tosti *et al.*, 2000; Piracini & Tosti, 2004; Hilmioglu-Polat *et al.*, 2005).

La onicomycosis por agentes no dermatofíticos afectan en mayor proporción una o varias uñas de los pies y suele presentarse en personas mayores de 30 años que según la clasificación de Zaias (1985), se presentan prevalentemente en la onicomycosis blanca superficial y subungueal distal (García-Matos *et al.*, 2000), que sin un tratamiento efectivo, terminan generalmente en una distrofia total de la uña (Fig 2,6-7) como en nuestro caso.

Las especies de *Acremonium* están ampliamente dispersas en el ambiente, muchas de ellas son consideradas como saprotrofas en el suelo, material vegetal en descomposición, algunas patógenas de plantas e insectos y raramente oportunistas en el hombre y otros mamíferos. Se describen mayoritariamente en la literatura en micosis superficiales y profundas: *A.falciforme*, *A.kiliense*,

*A.potroni* y *A.strictum* (Schell & Perfect; 1996; De Hoog *et al.*, 2001).

*A.strictum*, tiene distribución cosmopolita y es una especie común en el suelo, hojas, sobre otros hongos, heno, aire exterior y de ambientes húmedos internos. Una detallada descripción de la especie se encuentra en la monografía de Gams (1971) y una clave de las especies oportunistas en el hombre y los animales en De Hoog *et al.*, (2001). En base a los hallazgos de Novicki *et al.* (2003), usando análisis de secuencias de DNA ribosomal, se ha observado que los aislamientos considerados fenotípicamente como *A. strictum*, presentan una diversidad genética entre ellos, que permite diferenciarlos en tres genogrupos, por lo que se considera a esta especie como un taxon polifilético.

La invasión de las uñas por los integrantes del género *Acremonium* no es rara en la literatura, pero en la mayoría de los casos no se aporta el diagnóstico a nivel de especie, (Negroni & Briz, 1984; Midgley & Moore, 1998; Bokhari *et al.*, 1999; Asbati *et al.*, 2002; Pontes *et al.*, 2002; Hilmioglu-Polat, *et al.*, 2005), con la pérdida de datos epidemiológicos donde la determinación de especie debe comunicarse rápidamente al clínico e infectólogo para un mejor manejo del paciente, en especial en las invasiones

sistémicas donde el tratamiento es dificultoso, no bien definido y con resultados conflictivos en la literatura por su resistencia a diferentes antifúngicos excluyendo la Anfotericina B (no siempre efectiva), el Ketoconazol, Voriconazol y Posaconazol (Guarro *et al.*, 1997; Herbrecht *et al.*, 2002; Mattei *et al.*, 2003; Yalaz *et al.*, 2003; Miyakis *et al.*, 2006).

*Acremonium strictum* en particular, como otras especies del género (*A. kiliense*, *A.potroni*, *A. recifei*, *A.roseogriseum*, *A.hialinum*, entre otras), se han considerado en el pasado como débiles patógenos humanos de escasa invasividad (Fincher *et al.*, 1991), sin embargo, con los actuales tratamientos médicos agresivos en patologías graves, los que aumentan el nivel de inmunosupresión, un buen número de sus especies se han visto implicadas mayoritariamente en infecciones sistémicas (Fincher *et al.*, 1991; Schell & Perfect; 1996; Guarro *et al.*, 1997; Herbrecht *et al.*, 2002; Walsh *et al.*, 2004; Foell *et al.*, 2006; Miyakis *et al.*, 2006). Esta situación nos vuelve a recordar ya sea al clínico como al micólogo, la importancia de pensar siempre en el oportunismo fúngico, el cual puede causar letales infecciones en pacientes con compromiso inmune y no desechar rápidamente un aislamiento fúngico no común por considerarse un mero contaminante.

## REFERENCIAS

- Aertgeerts, P. & DeVroey, C. (1981). Isolement de *Microsporium praecox* Rivalier, en Belgique. Bull. Soc. Fr. Mycol Méd. 10:17-20
- Asbati, M.; Bell Smythe, A & Cavallera, E. (2002) Onicomycosis por hongos no dermatofitos: Estudio retrospectivo en 4 años. Rev Soc. Venez. Microbiol. 22 (2), sin número de páginas.
- Avram, A. Gauchy, O.; Blanchart, P. & Buot, G. (1988). Trois cas de dermatophyte á *Microsporium praecox*. Bull. Soc. Franc. Mycol Med. 17:329-334
- Badillet, G.; Castillo, S. & Ghoti, C. (1978). Isolement a Paris de *Microsporium praecox*. Bull. Soc. Franc. Mycol Med. 7:299-304
- Badillet, G.; Rush-Munro, F.M. & Ouaknine, D. (1980) Quelques précisions sur *Microsporium praecox*. Bull. Soc. Fr. Mycol Méd. 9:5-10
- Badillet, G. (1993). Dermatophytes et pseudo-dermatophyte. Biopathologiste 27:11-16
- Borelli, D. (1995). *Botryodiplodia theobromae* agente de onicomycosis podal. Rev. Iberoam. Micol. 12:2-5
- Bokhari, M.A.; Hussain, I.; Jahangir, M.; Haroon, T.S.; Aman, S.; Khurshid, K. (1999). Onychomycosis in Lahore, Pakistan. Inter. J. Dermatol. 38:591-595
- Contet-Audonneau, N & Kaise, W. (2005). Un risque rare de l'équitation. Nouv. Dermatol. 24:168-169
- Degeilh, B.; Contet-Audonneau, N.; Chevrier, S. & Guiguen, C. (1994). A propos de trois nouveaux cas de dermatophytie a *Microsporium praecox*. Revue de la littérature de cas humain. J. Mycol Médicale 4:175-178
- De Hoog, G.S.; Guarro, J. Gene, J & Figueras, M. (2001). Atlas of clinical fungi. 2<sup>nd</sup> ed. CBS Utrecht, Netherlands, Universitat Rovira I Virgili, Reus, Spain
- DeVroey, C.; Wuytack-Raes, C. & Fossoul, F. (1983a). Isolation of saprophytic *Microsporium praecox* Rivalier from sites associated with horses. Sabouraudia 21:255-257
- DeVroey, C.; Song, M.; Wiame, L. & Achten, G. (1983b). Infections cutanées par *Microsporium praecox*. Bull. Soc. Fr. Mycol Méd. 12:71-73
- Díaz, M.C.; Fich, F.; Salamanca, L. & Hering, M. (1987). Variaciones en la etiología de las micosis superficiales en dos servicios hospitalarios en la Región Metropolitana. Rev. Méd. Chile 115:319-322
- Domsch, K.H.; Gams, W. & Anderson, T.H. (1980). Compendium of soil fungi. Vols. 1-2. Academic Press, London.
- Foell JL, Fischer M, Seibold M, Borneff-Lipp M, Wawer A, Horneff G, Burdach S. (2006). Lethal double infection with *Acremonium strictum* and *Aspergillus fumigatus* during induction chemotherapy in a child with ALL. Pediatr Blood Cancer. Jan. 20
- Fincher, R.M.; Fisher, J.F.; Lowell, R.D.; Newman, C.L.; Espinel-Ingroff, A.; Shadomy, H.J. (1991). Infection due to

- the fungus *Acremonium* (*Cephalosporium*). *Medicine* (Baltimore) 70:398-409
- Gams, W.** (1971). *Cephalosporium*-artige Schimmelpilze (Hyphomycetes). Gustav Fischer Verlag, Stuttgart.
- García-Matos, P.; Domínguez, I.; Marín, P.; Linares, M.; Mir, J.; Calap, J.** (2000). Onicomycosis por hongos filamentosos no dermatofíticos en Cádiz. *Enfermedades Infecciosas y Microbiología Clínica* 18:319-324
- Gräser, Y.; De How, G.S. & Kuijpers, A.F.A.** (2000). Recent advances in the molecular taxonomy of dermatophytes. In: Kushwaha, R.K.S & Guarro, J. (eds) *Biology of dermatophytes and other keratinophilic fungi*. Bilbao (Rev. Iberoam. Micol.) pp.12-21
- Guarro, J.; Gams, W.; Pujol, I. & Gene, J.** (1997). *Acremonium* species: new emerging fungal opportunists—in vitro antifungal susceptibilities and review. *Clin. Infect. Dis.* 25:1222-1229
- Grupta, A.K. & Elewski, B.E.** (1996). Non dermatophyte causes of onychomycosis and superficial mycoses. *Curr. Trop. Med. Mycol.* 7:87-97
- Herbrecht, R.; Letscher-Bru, V.; Fohrer, C.; Campos, F.; Natarajan-Ames, S.; Zamfir, A.; Waller, J.** (2002). *Acremonium strictum* pulmonary infection in a leukemic patient successfully treated with posaconazole after failure of amphotericin B. *Eur. J. Clin. Microb. Infec. Dis.* 21:814.817
- Hernandez-Hernandez, F.; Cordova-Martínez, E.; Manzano-Gayoso, P.; López-Alvarez, R.; Bazán-Mora, E.; López-Martínez, R.** (2003). Frecuencia de micosis en pacientes inmunosuprimidos de un hospital regional de la Ciudad de México. *Salud Pública de México* 45:455-460
- Hilmioglu-Polat, S.; Metin, D.Y.; Inci, R.; Dereli, T.; Kilink, I.; Tümbay, E.** (2005). Non dermatophytic molds as agents of onychomycosis in Izmir, Turkey: a prospective study. *Mycopathologia* 160:125-128
- Hubalek, Z.** (2000). Keratinophilic fungi associated with free living mammals and birds. In: Kushwaha, R.K.S & Guarro, J. (eds.) *Biology of dermatophytes and other keratinophilic fungi*. Bilbao (Rev. Iberoam. Micol.) pp. 93-103
- López-Jodra, O. & Torres Rodríguez, J.M.** (1999). Especies fúngicas poco comunes responsables de onicomycosis. *Rev. Iberoam. Micol.* 16 (Suppl.):11-15
- Mattei, D.; Mordini, N.; Lo Nigro, C.; Gallamini, A.; Osenda, M.; Pugno, F.; Viscoli, C.** (2003). Successful treatment of *Acremonium* fungemia with voriconazole. *Fallberichte. Erfolgreiche Therapie von Acremonium-Fungämien mit Voriconazol* *Mycoses* 46:511-514
- Midgley, G. & Moore, M.K.** (1998). Onicomycosis. *Rev. Iberoam. Micol.* 15:113-117
- Miyakis, S.; Velegraki, A.; Delikou, S.; Parcharidou, A.; Papadakis, V.; Kitra, V.; Papadatos, I.; Polychronopoulou, S.** (2006). Invasive *Acremonium strictum* infection in a bone marrow transplant recipient. *Pediatric Infect. Dis. J.* 25:273-275
- Negróni, R. & Briz, C.** (1984). Agentes oportunistas de micosis en las uñas. *Rev. Argent. Micol.* 7:2-4
- Novicki, T.; LaFe, K.; Bui, L.; Bui, U.; Geise, R.; Marr, K.; Cookson, B.** (2003). Genetic diversity among clinical isolates of *Acremonium strictum* determined during an investigation of a fatal mycosis. *J. Clin. Microbiol.* 41:2623-2628
- Padhye, A. A.; Detweiler, J. G.; Frumkin, A.; Bulmer, G. S.; Ajello, L.; McGinnis, M.R.** (1989). Tinea capitis caused by *Microsporium praecox* in a patient with sickle cell anaemia. *J. Med. Vet. Mycol.* 27:313-317
- Phelippot, R.; Feuilhade de Chauvin, M.; Micel, Y.; Pietrini, P.; Teillac, D.; Boniasti, L.; Badillet, G.** (1988). *Microsporium praecox*: apropos of 4 cases. *Ann. Dermatol. Venerol* 115:1154-1156
- Piontelli, E. & Toro, M.A.** (1988). comentarios biomorfológicos y clínicos sobre el género *Scopulariopsis* Bainier: Hialohifomycosis en uñas y piel.II. *Bol. Micol.* 3:259-273
- Piontelli, E. & Toro, M.A.** (1989). Un raro caso de hialohifomycosis en uñas por *Polypaecilum insolitum* Smith. *Bol. Mic.* 4:155-159
- Piraccini, M.B. & Tosti, A.** (2004). Withe superficial onychomycosis: epidemiological, clinical and pathological study of 79 patient. *Arch. Dermatol.* 140:696-701
- Pontes, Z.B.; Lima, E.O.; Oliveira, N.M.; Dos santos, J.P.; Ramos, A.L.; Carvalho, M.F.** (2002). Onychomycosis in João Pessoa City, Brazil. *Rev. Arg. Microbiol.* 34:95-99
- Revankar, S. G.** (2007). Dematiaceous fungi. *Mycoses.* 50:91-101
- Rivalier, E.** (1954). Description de *Sabouraudites praecox* nova specie suivie de remarques sur le genre *Sabouraudites*. *Ann. Inst. Pasteur.* 86:276-284
- Rivalier, E.** (1978). *Microsporium praecox*. *Bull. Soc. Fr. Mycol Méd.* 7:297
- Samson, R.A.; Hoekstra, E.S. & Frisvald, J.C.** (2004). Introduction to food-and airborne fungi. CBS Utrecht. Netherlands
- Schell, W.A. & Perfectm, J. R.** (1996). Fatal, disseminated *Acremonium strictum* infection in a neutropenic host. *J. Clin. Microbiol.* 34:1333-1336
- Singh, N.** (2005). Invasive aspergillosis in organ transplant recipients: new issues in epidemiologic characteristics, diagnosis, and management. *Medical Mycology*; 43 (Supp. 1): 267-270
- Smith, J.M.B.; Rush-Munro, F.M. & McCarthy, M.** (1969). Animals as reservoir of human ringworm in New Zealand. *Australasian J. Dermatol.* 10:169-182
- Smith, J.M.B.** (1989). Opportunistic micoses of Man and other Animals CAB International, Wallingford, Oxon
- Tasic, S. & Miladinovic, N.** (2007). *Cladosporium* spp. Cause of opportunistic mycoses. *Acta Medica Nais* 24:15-19
- Tosti, A.; Piraccini, M.B. & Lorenzi, S.** (2000). Onychomycosis caused by non dermatophytic molds: clinical features and response to treatment of 59 cases. *J. Am. Acad. Dermatol.* 42:217-224
- Walsh, T. J.; Groll, A.; Hiemenz, J.; Flemming, R.; Roilides, E.; Anaissie, E.** (2004). Infections due to emerging and uncommon



medically important fungal pathogens. Clin. Microbiol. Infect. 10:(Suppl. 1) :48-66

**Weitzman, I. & McMillen, S.** (1980). Isolation in the United States of a culture resembling *Microsporium praecox*. Mycopathologia 70:181-186

**Williams, H.C.** (1993). The epidemiology of onychomycosis in Britain. Br. J. Dermatol. 133:699-703

**Yalaz, M.; Hilmioglu, S.; Metin, D.; Akisu, M.; Nart, D.; Cetin, H.; Ozturk, C.; Isik E.; Kultursay, N.** (2003). Fatal

disseminated *Acremonium strictum* infection in a preterm newborn: a very rare cause of neonatal septicaemia J. Med. Microbiol. 52:835-837

**Zaias, N.** (1985). Onychomycosis. Dermatol. Clin. 3:445-460

**Zaror, L.; & Moreno, M.** (1980). Onicomycosis por *Aspergillus candidus*. Rev. Arg.Micol. 3:13-15

**Zaror, L.; Frick, P. & Moreno, M.** (1982). Micosis ungueal por *Scopulariopsis brevicaulis*. Rev. Arg. Micol. 5:12-15